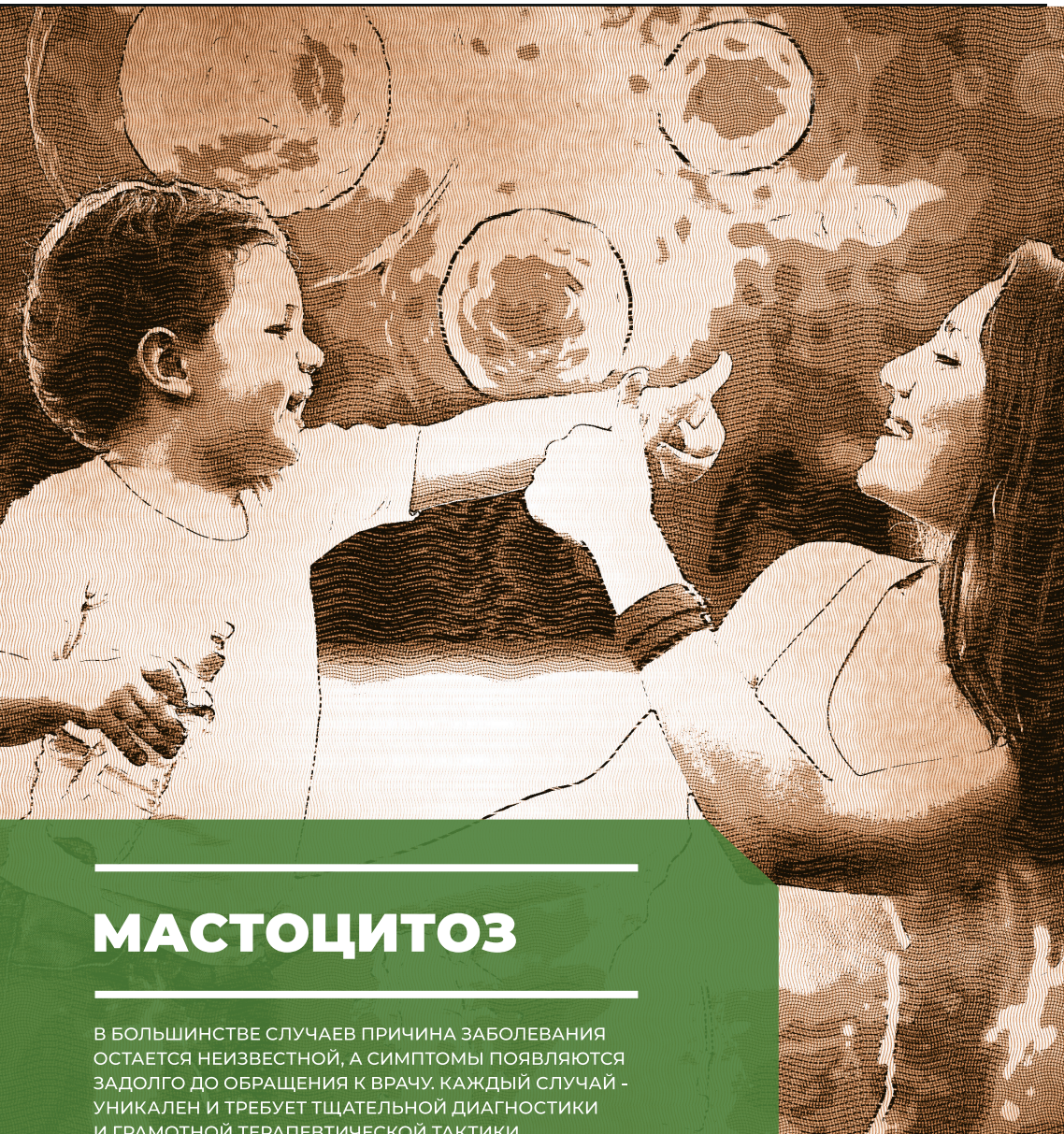

RARUS

РЕДКИЕ БОЛЕЗНИ


ЖУРНАЛ ОБ ОРФАННЫХ ЗАБОЛЕВАНИЯХ В РОССИИ



МАСТОЦИТОЗ

В БОЛЬШИНСТВЕ СЛУЧАЕВ ПРИЧИНА ЗАБОЛЕВАНИЯ ОСТАЕТСЯ НЕИЗВЕСТНОЙ, А СИМПТОМЫ ПОЯВЛЯЮТСЯ ЗАДОЛГО ДО ОБРАЩЕНИЯ К ВРАЧУ. КАЖДЫЙ СЛУЧАЙ - УНИКАЛЕН И ТРЕБУЕТ ТЩАТЕЛЬНОЙ ДИАГНОСТИКИ И ГРАМОТНОЙ ТЕРАПЕВТИЧЕСКОЙ ТАКТИКИ

ВСЕРОССИЙСКОЕ ОБЩЕСТВО РЕДКИХ (ОРФАННЫХ) ЗАБОЛЕВАНИЙ
БИБЛИОТЕЧКА «АКАДЕМИЯ РЕДКИХ БОЛЕЗНЕЙ: ОТ А ДО Я»



Мастоцитоз – это первичное аномальное скопление тучных клеток (мастоцитов) в любом органе, но чаще всего в коже

Бурное развитие медицины, фармакологии привело к появлению большого количества информации о заболеваниях и новых лекарственных препаратах. В современном обществе усиливается понимание того, что люди сами должны более

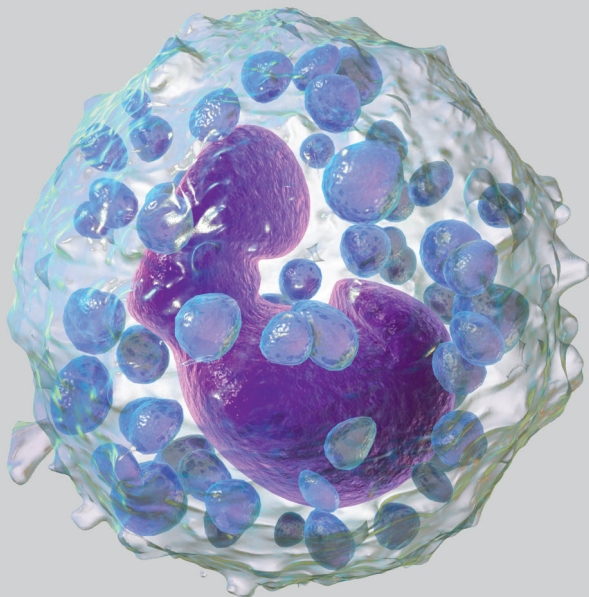
Недостаток информации или ложная мотивация, вызванная неверной информацией, приводят к неправильному лечению. Последнее делает человека все более беспомощным перед болезнью, уменьшает его силы, удорожает лечение. Все пациенты нуждаются в получении достоверной базовой информации.

Мастоцитоз может быть диагностирован представителям всех рас, мужчины и женщины болеют с одинаковой частотой

активно заботиться о своем здоровье и получении медицинской помощи. Доступность информационных ресурсов влечет за собой лучшую информированность пациентов. Однако обилие информации, зачастую противоречивой, приводит к трудностям в понимании биологии заболевания, опасностей болезни, оценки пользы от приема лекарств и риска отмены терапии.

Таким образом, систематическое информирование больных сегодня становится острой необходимостью. Эта брошюра главным образом посвящена клиническим проявлениям, диагностике и лечению мастоцитоза у взрослых. Кроме того, в нее включено краткое описание нормального состояния клеток крови и костного мозга (мастоцитов/тучных клеток).

В брошюре содержится информация для пациентов и членов их семей о мастоцитозе.



Тучные клетки – это разновидность лейкоцитов, белых кровяных клеток. Это важные структуры, которые реагируют на проникновение в ткани потенциально опасных веществ



Впервые тучные клетки были описаны в 1878 году в докторской диссертации Пауля Эрлиха

Биология тучных клеток

Впервые тучные клетки были описаны в 1878 году в докторской диссертации Пауля Эрлиха.

В то время ученые считали, что тучные клетки существуют для того, чтобы обеспечивать питание окружающих тканей (из-за наличия внутри клетки гранул). Именно поэтому они были названы мастоцитами (mast в переводе с немецкого значит «откармливать»). Лишь позже было доказано, что клетки являются частью иммунной системы.

Недифференцированная стволовая клетка, которая называется также гемопоэтической стволовой клеткой, представляет собой незрелую клетку крови, которая может превратиться в один из клеточных элементов — эритроцит, лейкоцит или тромбоцит. Тучные клетки происходят из кроветворных стволовых клеток, покидают костный мозг незрелыми и созревают лишь в тканях. Мастоциты концентрируются в местах, которые подвержены травмам и инфекциям. Например, их много вокруг нервов и кровеносных сосудов. Тучные клетки в больших количествах располагаются в коже, слизистых оболочках легких, конъюнктиве, тканях ротовой полости и остального пищеварительного тракта.

Тучные клетки — это разновидность лейкоцитов (белых кровяных клеток), поэтому строение их вполне обычное: мембрана, ядро, цитоплазма, в которой заключены различные органеллы. На поверхности мембраны имеются особые белки — рецепторы, которые вступают в реакцию с антителами (иммуноглобулинами E). Несмотря на то что эти клетки маленькие, на стенке каждой из них располагается около 50–300 тысяч рецепторов. В цитоплазме мастоцита находятся гранулы, в которых накапливаются биологически активные вещества, включая протеазы, гепарин, гистамин.

Процесс активации тучных клеток и выброса биологически активных веществ, которые в норме содержатся внутри клеточных гранул, называют дегрануляцией.

Процесс дегрануляции может быть спровоцирован различными факторами — проникновением в ткани

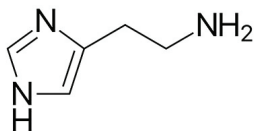
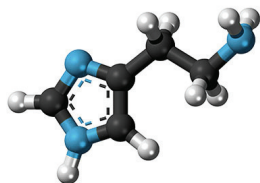
Мастоциты концентрируются в местах, которые подвержены травмам и инфекциям. Их много вокруг нервов и кровеносных сосудов



Тучная клетка

Прежде ученые считали, что тучные клетки существуют для того, чтобы обеспечивать питание окружающих тканей

Мастоциты являются частью иммунной системы, играют важную роль в развитии воспалительного процесса и аллергических реакций



Гистамин
(имидазолил-2-этиламин) – органическое соединение, биогенный амин, медиатор аллергических реакций немедленного типа

аллергенов (веществ, к воздействию которых чувствительна иммунная система человека); физическими повреждениями тканей и клеток; контактом тучных клеток с бактериями; проникновением в организм некоторых химических веществ.

Тучные клетки человека в процессе дегрануляции выделяют специфический набор медиаторов. Этих веществ очень много, причем каждое химическое соединение обладает уникальными свойствами и определенным образом воздействует на клетки и ткани человеческого организма, запуская целый каскад реакций. Например, именно действием медиаторов обусловлено появление отеков, резкое падение давления, спазм бронхов.

Тучные клетки – это важные структуры, которые реагируют на проникновение в ткани потенциально опасных веществ. Мастоциты являются частью иммунной системы, играют важную роль в развитии воспалительного процесса и аллергических реакций.

Одним из важных медиаторов, выделяемых мастоцитами, является гистамин. В норме он пребывает в неактивном, связанном состоянии. Количество свободного, активного гистамина увеличивается на фоне различных патологических процессов (это, например, ожоги, обморожение, крапивница, анафилактический шок, сенная лихорадка и прочие аллергические заболевания).

Гистамин воздействует на различные ткани и органы:

- вызывает спазм гладких мышц, в том числе и мышечного слоя бронхов;
- обеспечивает расширение капилляров и, соответственно, снижение артериального давления;
- увеличивает проницаемость капиллярных стенок, приводит к застою и сгущению крови;
- вызывает отек окружающих тканей; усиливает секрецию желудочного сока;
- воздействует на мозговое вещество надпочечников, стимулируя процессы синтеза и выделения адреналина, что в свою очередь приводит к учащению сокращений сердца.

О заболевании

Мастоцитоз — это первичное аномальное скопление тучных клеток (мастоцитов) на любом участке тела, но чаще всего в коже.

Мастоцитоз относится к так называемым клональным заболеваниям. Клональное заболевание начинается с одного или нескольких изменений в ДНК одной-единственной стволовой клетки в костном мозге.


ДНК (дезоксирибонуклеиновая кислота) представляет собой своеобразную схему жизни, сложный код, в котором заключены данные о наследственной информации. Эта сложная макромолекула способна хранить и передавать наследственную генетическую информацию из поколения в поколение. Изменения в ДНК незрелой (гемопозитической) стволовой клетки заставляют ее непрерывно делиться, благодаря чему образуется все больше патологических стволовых клеток, которые созревают и превращаются в один или несколько типов клеточных элементов крови.

Как правило, состояние больных ухудшается по мере накопления патологических клеточных элементов крови в костном мозге, периферической крови, различных тканях.

Причины возникновения мастоцитоза

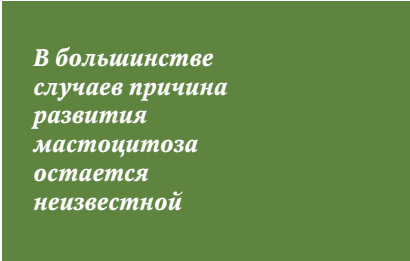
В большинстве случаев причина развития мастоцитоза остается неизвестной. Поломки в генах и последующее развитие заболевания могут быть вызваны как факторами окружающей среды, так и ошибкой, возникшей во время деления клеток. Они могут возникать на протяжении жизни пациента. Такие мутации называются приобретенными, или соматическими.

Сообщалось о случаях возникновения мастоцитоза у нескольких членов одной семьи. В целом мастоцитоз не относится к наследственным заболеваниям.

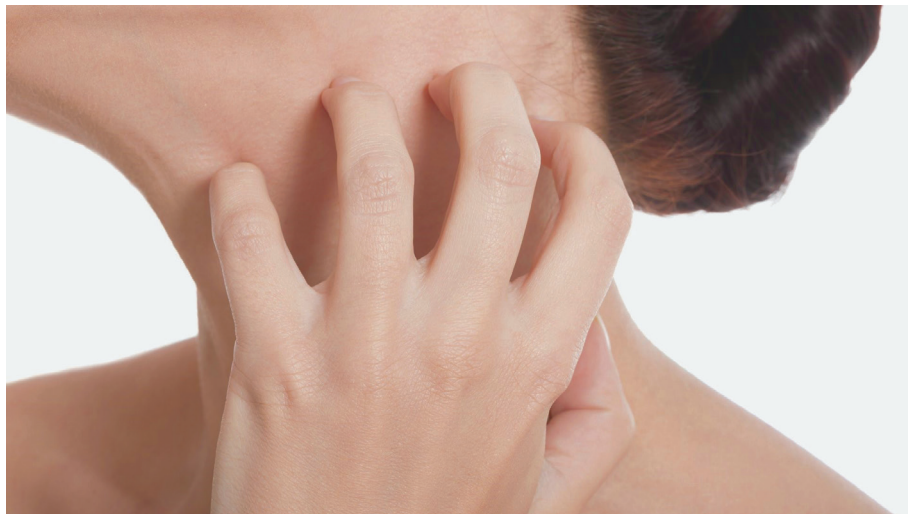

Изменения в ДНК незрелой (гемопозитической) стволовой клетки заставляют ее непрерывно делиться, благодаря чему образуется все больше патологических стволовых клеток

Состояние больных ухудшается по мере накопления клональных тучных клеток в костном мозге, периферической крови, различных тканях



В большинстве случаев причина развития мастоцитоза остается неизвестной



Клинические проявления

Характерным субъективным симптомом является зуд кожи.

У большинства больных определяются покраснение кожи и воспаление даже при слабом механическом раздражении

Зачастую симптомы мастоцитоза появляются задолго до обращения к врачу и установления диагноза. Проявления неспецифичны, могут наблюдаться при других заболеваниях и состояниях. Симптомы мастоцитоза опосредованы действием медиаторов после дегрануляции тучных клеток и непосредственно пролиферацией тучных клеток в органе.

Клиническая картина определяется типом заболевания. Различают две формы мастоцитоза — кожную и системную.

Кожная форма подразделяется на генерализованную кожную (крапивница пигментная, стойкая пятнистая телеангиэктазия, диффузный мастоцитоз) и мастоцитому (опухоль, обычно одиночная).

Кожный мастоцитоз характеризуется следующими симптомами: образование на кожном покрове пятен, узлов, папул; цвет высыпаний может быть розовым, красным, желтым, коричневым; зуд в месте высыпаний.

Различают две формы мастоцитоза – кожную и системную

Своеобразная окраска элементов мастоцитоза кожи обусловлена увеличением в коже количества клеток, которые вырабатывают пигмент (меланоцитов), и отложением значительного количества пигмента,

что, по-видимому, можно объяснить сложными межклеточными взаимоотношениями между меланоцитами и тучными клетками.

Характерным субъективным симптомом является зуд кожи. У большинства больных определяются покраснение кожи и воспаление даже при слабом механическом раздражении. Травмирование пораженного участка кожи влечет за собой покраснение, активное образование пузырей, еще более сильный зуд и самостоятельное разрешение в последующем. Это состояние определено как феномен Дарье — Унны.

Следует отметить, что кожное проявление не всегда наблюдается при системной форме мастоцитоза.

Симптомы **системного мастоцитоза** зависят от локализации патологического процесса.

Так, при **поражении желудочно-кишечного тракта** возможно наличие следующих клинических проявлений: тошнота, рвота; боли в животе; диарея до 10 раз в сутки; ухудшение аппетита; потеря веса; отрыжка с неприятным запахом; бледность кожных покровов; слабость, пониженная работоспособность.

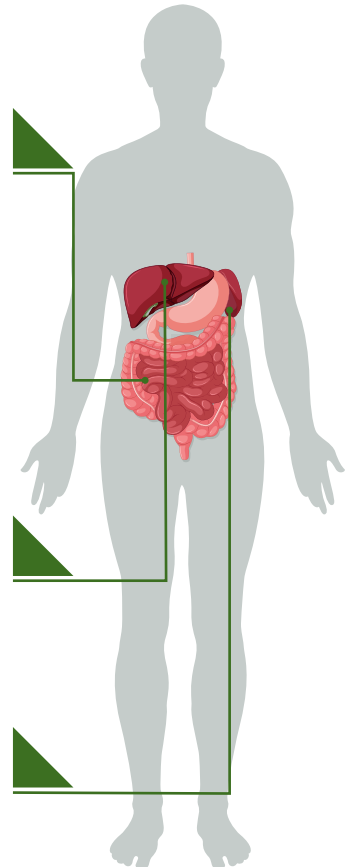
При системном мастоцитозе возможно проявление остеопороза (размягчение ткани) — боль в костях, переломы без травмы.

При **поражении печени** может наблюдаться увеличение ее в размерах; ощущение дискомфорта и тяжести в области правого подреберья; желтушность кожных покровов; нарушение акта дефекации, изменение цвета и консистенции каловых масс; живот может увеличиваться в размерах; бывает горечь во рту, неприятная отрыжка; на поверхности языка могут образовываться трещины, сам язык может быть обложен белым налетом.

При **поражении селезенки** орган увеличивается в размерах, возникает ощущение тяжести и дискомфорта в левом подреберье; чувство переполненности в желудке даже при минимальном количестве употребленной пищи; боль, которая локализуется слева, может отдавать в спину, руку.



Симптомы системного мастоцитоза зависят от локализации патологического процесса



Также системная форма мастоцитоза может **поражать центральную нервную систему**, что будет характеризоваться следующей симптоматикой: частые головные боли без видимой на то причины; головокружение; нарушение двигательной и речевой функций; нарушение цикла сна; раздражительность, резкие перепады настроения; ухудшение памяти; кожные высыпания.

У больных мастоцитозом аллергия может быть не чаще, чем в общей популяции.

Крайне агрессивной формой системного мастоцитоза является тучноклеточный лейкоз

Он появляется как самостоятельное заболевание, но может возникать как злокачественная трансформация системного мастоцитоза

Эта форма предполагает не менее чем 20% злокачественных тучных клеток в костном мозге и не менее чем 10% от общего количества белых клеток в крови

Так как тучные клетки продуцируют гепарин, это может приводить к носовым кровотечениям, кровавой рвоте, мелене, экхимозам.

Характерны симптомы интоксикации: повышенная температура тела; сильная утомляемость, слабость, общая слабость, недомогание, потеря веса без видимой на то причины.

У многих пациентов при условии надлежащего медицинского наблюдения, лечения и тщательного соблюдения всех рекомендаций нет никаких клинических проявлений, или они могут быть минимальными на протяжении длительного времени.

Крайне агрессивной формой системного мастоцитоза является **тучноклеточный лейкоз**. Это очень редкая форма острого миелоидного лейкоза, которая обычно появляется как самостоятельное заболевание, но может возникать как злокачественная трансформация системного мастоцитоза. Диагноз острого тучноклеточного лейкоза, согласно критериям Всемирной организации здравоохранения, требует наличия не менее чем 20% злокачественных тучных клеток в костном мозге и не менее чем 10% от общего количества белых клеток в крови.

У многих пациентов при условии надлежащего медицинского наблюдения, лечения и тщательного соблюдения всех рекомендаций нет никаких клинических проявлений, или они могут быть минимальными

Если злокачественные тучные клетки составляют менее чем 10% всех обладающих ядрами, то есть белых, клеток крови, то эта форма называется алейкемическим, или сублейкемическим, острым тучноклеточным лейкозом.

Острый тучноклеточный лейкоз является исключительно агрессивной формой острого миелоидного лейкоза и имеет очень плохой прогноз. В подавляющем большинстве случаев мультиорганная недостаточность, включая костномозговую недостаточность, развивается в течение нескольких недель или месяцев с момента установления диагноза.


Анафилаксия

является жизнеугрожающим состоянием. Общепринятого определения анафилаксии, специфических критериев ее диагностики, а также точной классификации до сих пор не существует.


Анафилаксия представляет собой синдром или группу системных симптомов: наличие у больного одышки, бронхоспазм, падение артериального давления, учащенное сердцебиение, а также головокружение, потеря сознания, гастроинтестинальные симптомы, повышение температуры тела.

Генерализованная крапивница или отек встречаются при анафилаксии примерно в 92% случаев и могут наблюдаться как изолированно в виде одного симптома, так и сопровождать тяжелую степень анафилаксии.

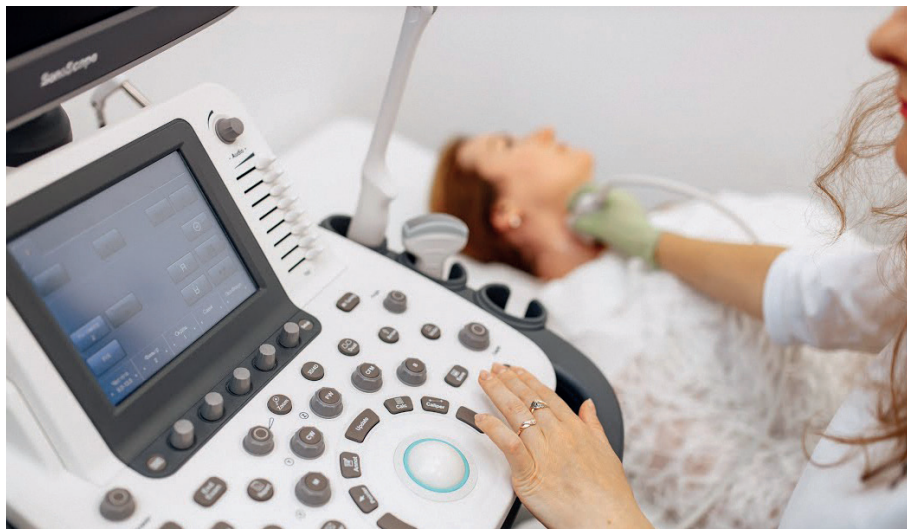
Мастоцитоз часто сочетается с другими гематологическими заболеваниями нетучноклеточной природы. В связи с этим в клинической картине могут присутствовать симптомы, опосредованные другим заболеванием.



Прогноз в первую очередь определяется нозологическим вариантом мастоцитоза. Однако имеется множество факторов, которые могут оказывать неблагоприятное воздействие на выживаемость



Анафилаксия не является отдельной нозологией. Большинство клиницистов рассматривают ее как синдром или группу системных симптомов, не всегда специфичных для диагностики и описания степени тяжести данной патологии



Каждый случай уникален, и все пациенты должны пройти обследование, назначенное гематологом

Установление диагноза сопряжено с трудностями. Одна из причин – сочетание мастоцитоза с другими гематологическими заболеваниями

Диагностика

Каждый случай уникален, и все пациенты должны пройти обследование, назначенное гематологом — врачом, специализирующимся на лечении болезней крови. Только врач может установить причину тех или иных клинических проявлений путем соответствующих диагностических мероприятий.

Изначально проводится осмотр больного. Во время первичного осмотра пациент должен рассказать следующее:

- как давно начали появляться первые признаки;
- какие симптомы присутствуют;
- личный и семейный анамнез;
- наличие хронических заболеваний со стороны ЖКТ, ЦНС, сердечно-сосудистой системы;
- принимает ли пациент в настоящее время какие-либо препараты без назначения врача.

Растирание или травма пораженной кожи вызывают появление волдыря и покраснение кожи (симптом Унны — Дарье). Положительный симптом определяется более чем у 90% пациентов.

Во всех случаях для подтверждения диагноза показана биопсия кожных элементов с последующим гистологическим, иммуногистохимическим исследованием.

Для подтверждения диагноза исследуют уровень высвобождаемых медиаторов — триптазы.

Обязательной частью диагностики является проведение трепанобиопсии гребня подвздошной кости с последующим исследованием материала специалистом-патологом.

Всем пациентам выполняют молекулярно-генетическое исследование — скрининг на мутацию *c-KIT D816V*. Исследованию подвергаются пунктат костного мозга, кровь или другие внекожные очаги. Возможно, потребуются исследование дополнительных мутаций (например, при повышенном числе эозинофилов в костном мозге или крови исследуют *FIP1L1-PDGFR*).

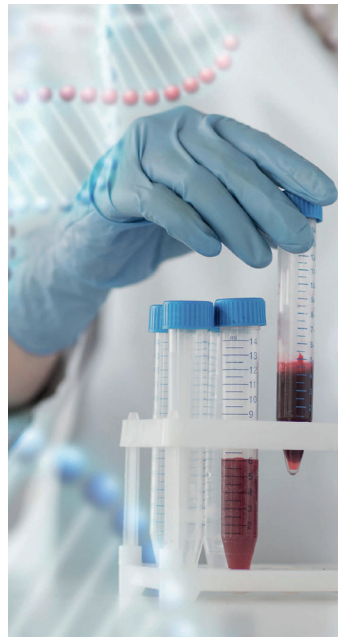Полный анализ мазка периферической крови и биохимический анализ крови проводятся рутинно и повторяются для исключения ассоциированных гематологических заболеваний и системного поражения при мастоцитозе. Анемия, лейкопения, лейкоцитоз или тромбоцитопения могут указывать на поражение костного мозга.

Инвазивные диагностические процедуры проводятся пациентам со специфическими симптомами, указывающими на системный мастоцитоз. Боль в животе может вызвать необходимость проведения УЗИ брюшной полости, контрастных исследований и/или эндоскопии. КТ костей может потребоваться при подозрении на поражение костей.

Несмотря на имеющиеся диагностические критерии, установление диагноза «мастоцитоз» сопряжено с определенными трудностями. Одна из причин — сочетание мастоцитоза с другими гематологическими заболеваниями. В связи с этим необходимы дополнительные диагностические процедуры, потребность в которых усугубляет врач.



Во всех случаях для подтверждения диагноза показана биопсия кожных элементов с последующим гистологическим, иммуногистохимическим исследованием



Всем пациентам выполняют молекулярно-генетическое исследование

Терапия

Тактику лечения врач может определить только после получения результатов всех необходимых диагностических процедур. Очень важно, чтобы пациенты обсуждали с медицинскими работниками все доступные методы лечения, включая применяемые в рамках клинических исследований. Самолечение может привести к развитию серьезных осложнений.

Лечение показано только при наличии симптомов и направлено на их облегчение. Рекомендуется мультидисциплинарный подход к лечению. В команду врачей должны входить дерматолог, гематолог, профильные специалисты — в зависимости от клинических проявлений. Некоторым пациентам необходимы все же лишь наблюдение, симптоматическая терапия, но некоторым больным нужно проведение химиотерапии, аллогенной трансплантации костного мозга.

Лечение направлено на облегчение симптомов

Самолечение может привести к развитию серьезных осложнений

Симптомы со стороны кожи (покраснение, зуд, крапивница) реализуются в основном через особый вид рецепторов (H1-рецепторы). Клинические проявления со стороны кожи можно контролировать с помощью антигистаминных препаратов. H1-антагонисты могут также облегчить спазмы желудочно-кишечного тракта. Если никаких проявлений мастоцитоза нет, то принимают антигистаминные препараты перед контактом с фактором, способным вызвать дегрануляцию тучных клеток. Многие противоаллергические лекарства обладают снотворным эффектом и действуют непродолжительно, поэтому лучше использовать те препараты, которые не вызывают сонливости.

Антагонисты H2-рецепторов подавляют чрезмерную секрецию кислоты в желудке, которая является важным фактором в развитии гастрита и язвенной болезни. H2-антигистаминные препараты часто неэффективны в борьбе с диареей. В этом случае эффективны антихолинергические препараты, или кромоны. Кромоны, назначенные внутрь, облегчают кожные симптомы, симптомы со стороны центральной нервной системы, уменьшают боль в животе. Основным препаратом — это «**Кромолин натрия**», но чаще используют другой препарат той же группы — «**Кетотифен**».



Рекомендуется мультидисциплинарный подход к лечению. В команду врачей должны входить дерматолог, гематолог, профильные специалисты

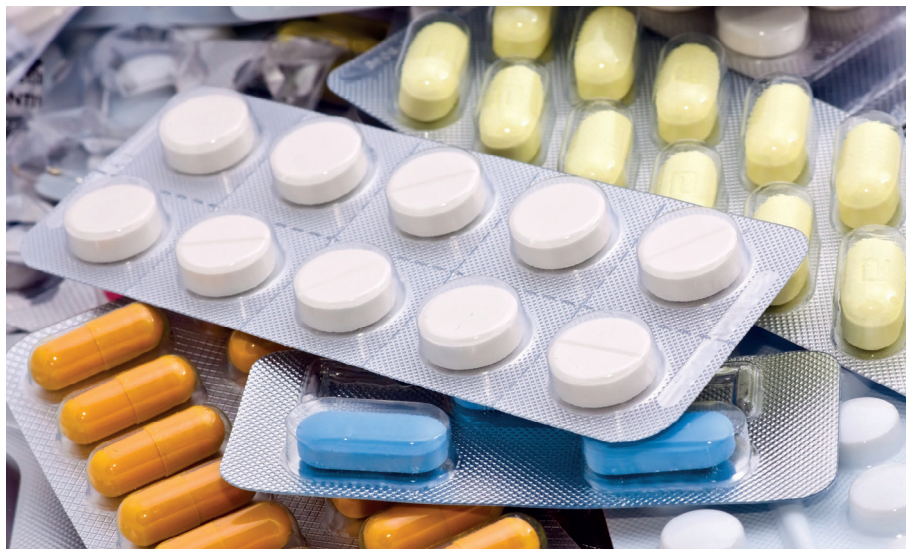Эти препараты безопасны и подходят для длительного, в том числе многолетнего, приема.

Системные кортикостероиды могут помочь при тяжелых высыпаниях на коже, нарушениях всасывания в кишечнике или асците.

Фотохимиотерапия (ультрафиолетовое облучение спектра А в комбинации с фотосенсибилизатором, ПУВА-терапия) приводит к снижению зуда и исчезновению высыпаний, однако после прекращения терапии симптомы возобновляются.

Ингибиторы лейкотриеновых рецепторов используют для купирования зуда, однако данных об эффективности такой терапии мало.

У пациентов с системным мастоцитозом длительный выброс медиаторов в кровь приводит к остеопорозу — размягчению костей, из-за чего впоследствии могут быть случайные переломы. Чтобы избежать этого, рекомендуют постоянно принимать также «Кромолин натрия». В тяжелых случаях (при агрессивном мастоцитозе и при доказанном повреждении костей — переломах, изменениях на рентгенограммах) используют препараты группы бисфосфонатов. Пациентов с мастоцитозом иногда беспокоят боли в костях. Если при обследовании не выявили признаков разрушения костей (агрессивного мастоцитоза), то назначают длительный прием обезболивающих препаратов.



Лечение химиотерапевтическими препаратами необходимо проводить пациентам с агрессивными формами системного мастоцитоза, лейкозом из тучных клеток, тучноклеточной саркомой. Химиотерапия не сможет вылечить пациента полностью, а с другой стороны — цитостатические препараты нередко приводят к тяжелым осложнениям.

Если проявлений мастоцитоза нет, то принимают антигистаминные препараты перед контактом с фактором, способным вызвать дегрануляцию тучных клеток

«Мидостаурин» дает положительный результат у 60% пациентов, при этом реакции дегрануляции становятся реже. Препарат в России зарегистрирован для лечения агрессивного мастоцитоза, мастоцитоза с другим гематологическим заболеванием, тучноклеточного лейкоза в 2020 г.

«Иматиниба мезилат», ингибитор рецепторов тирозинкиназы, можно использовать при агрессивном системном мастоцитозе. Препарат достаточно безопасен, но чувствительны к нему только около 10% пациентов с агрессивным мастоцитозом, у которых в костном мозге не обнаружена мутация с-KIT D816V.

Другие лекарства данной группы («Дазатиниб», «Нилотиниб», «Мазитиниб») показали довольно слабое действие, и в повседневной практике их не используют.

«**Интерферон альфа**» используется для лечения агрессивных форм мастоцитоза, может контролировать симптомы, опосредованные заболеванием. «Интерферон альфа» используют также для лечения остеопороза, обусловленного мастоцитозом. Интерферон необходимо вводить подкожно. Препарат эффективен у 55% пациентов, но до начала действия проходит иногда несколько месяцев. Чаще всего в дни введения интерферон вызывает симптомы, подобные гриппу, — ломоту в суставах, боль в костях, которые быстро проходят.

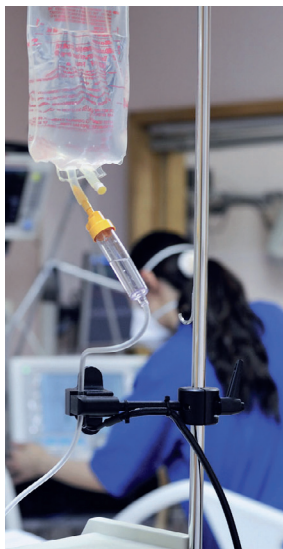«**Кладрибин**» является достаточно сильным лекарственным средством, и его используют тогда, когда необходимо быстро удалить максимальное число опухолевых клеток. Риск осложнений у «Кладрибина» значительно выше, чем у других препаратов. Его эффективность тоже около 55%, но действует он значительно быстрее.

Если мастоцитоз диагностирован совместно с другими гематологическими заболеваниями, пациенты должны получать лечение более агрессивного заболевания.

Лечение тучноклеточного лейкоза проводят по программам лечения острых миелоидных лейкозов, однако эффективных методов терапии пока не найдено.

«**Гидроксикарбамид**» является химиопрепаратом для перорального применения. Препарат отличают хорошая переносимость и низкий риск развития нежелательных явлений. Но частота ответа на лечение «Гидроксикарбамидом» невысока.

Трансплантация стволовых клеток крови применяется значительно реже — у больных агрессивным системным мастоцитозом или тучноклеточным лейкозом.



Если мастоцитоз диагностирован совместно с другими гематологическими заболеваниями, пациенты должны получать лечение более агрессивного заболевания

Химиотерапия не сможет вылечить пациента полностью, а с другой стороны — цитостатические препараты нередко приводят к тяжелым осложнениям

Если установлен диагноз

Прежде всего требуется устранение всех факторов, которые могут стимулировать дегрануляцию и высвобождение медиаторов тучных клеток.

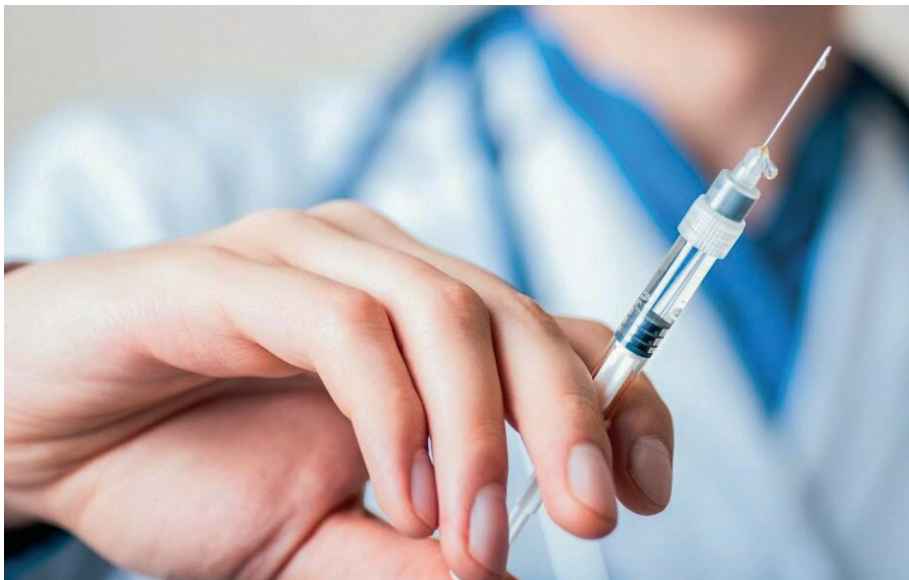Среди факторов риска – жара, холод, травмы, укусы насекомых, стресс, некоторые продукты, лекарства

- Физические факторы (горячий воздух, жара, горячая вода; холод; травмы, в том числе трение кожных покровов (желательно использовать мягкие полотенца, не тереть слишком сильно); эндоскопические исследования; хирургические вмешательства).
- Укусы насекомых (часто – пчелы).
- Сильные эмоции (стрессы, тревога).
- Инфекции (бактериальные, вирусные, грибковые).
- Пищевые продукты (алкоголь, сыры, морепродукты, индивидуальная непереносимость тех или иных продуктов питания).
- Следует обращать внимание на состав косметических и моющих средств, где может использоваться метилпарабен в качестве консерванта. Это вещество также может вызывать дегрануляцию тучных клеток.
- Лекарственные препараты (нестероидные противовоспалительные препараты; кодеин, морфин и все его производные; противокашлевые средства, содержащие декстрометорфан, димеморфан или подобные вещества; местные анестетики; рентгеноконтрастные средства; спирт).

Питание должно быть энергетически полноценным

Применение лекарственных препаратов возможно только по назначению врача. Первый прием препаратов следует проводить под наблюдением медицинского персонала.

Специальной диеты для больных с мастоцитозом не существует. Питание должно быть энергетически полноценным, разнообразным, соответствовать физиологическим нормам. Исключаются трудноусвояемые и острые продукты.



Вакцинация – это эффективный способ защиты от болезней до того, как человек вступит в контакт с их возбудителями. Вакцинация необходима и для пациентов с мастоцитозом. Чтобы снизить риск болезненных реакций, желательно принять антигистаминный препарат до прививки. Если развиваются нежелательные реакции после прививки (их может и не быть), следует принять жаропонижающие или противоаллергические препараты. Если они не помогают, необходимо обратиться за медицинской помощью.

Абсолютных противопоказаний к отдыху в жарких странах и дальним поездкам нет. Необходимо соблюдать обычные меры предосторожности: помнить, что перегревание кожи может вызвать реакцию дегрануляции, находиться в тени, носить свободную одежду. В то же время ультрафиолетовое солнечное облучение облегчает кожные проявления мастоцитоза.

После установления диагноза «мастоцитоз» все больные должны пройти обследование у гематолога для проведения диагностических процедур и разработки тактики ведения (наблюдение, симптоматическая терапия, химиотерапия).



Вакцинация – это эффективный способ защиты от болезней до того, как человек вступит в контакт с их возбудителями

Дополнительная информация

Коды заболевания согласно классификации МКБ 10
Q82.2
Крапивница пигментная – для кожных форм мастоцитоза
C96.2
Злокачественная тучноклеточная опухоль
C96.2
Агрессивный системный мастоцитоз
C96.2
Тучноклеточная саркома
C94.3
Тучноклеточный лейкоз
D47.0
Гистиоцитарные и тучноклеточные опухоли неопределенного или неизвестного характера
D47.0
Системный мастоцитоз (индолентный, тлеющий, с поражением костного мозга). Системный мастоцитоз, ассоциированный с гематологическим заболеванием нетучноклеточной природы
D47.0
Мастоцитомы/мастоцитоз неуточненные. Внекожная мастоцитомы

Мастоцитоз включен в перечень редких (орфанных) заболеваний.

Исследования для контроля течения и лечения заболевания

Объем исследований для контроля течения заболевания, оценки эффективности терапии и риска нежелательных явлений устанавливает врач, но не реже 1 раза в 3 месяца.

Профилактика

К сожалению, действенных методов профилактики нет, так как точные причины этого заболевания не установлены. При первых клинических проявлениях нужно обращаться за медицинской помощью.

Неотложные ситуации

Опасным, часто жизнеугрожающим осложнением мастоцитоза является анафилаксия. Состояние анафилаксии характеризуется такими симптомами, как диффузная эритема, сыпь, крапивница и/или ангиоотек, бронхоспазм, отек гортани, гипотензия и/или кардиальная аритмия. Анафилаксия может клинически манифестировать следующими признаками:

- кожными (сыпь, эритема, крапивница, ангиоотек);
- респираторными (одышка, ринорея, дисфония, свистящее дыхание, отек верхних дыхательных путей, бронхоспазм, апноэ, асфиксия);
- кардиососудистыми (тахикардия, аритмия, сосудистый коллапс, инфаркт миокарда);
- гастроинтестинальными (тошнота, рвота, водянистый или кровянистый стул, схваткообразные боли);
- нейropsychическими (судороги, психомоторное возбуждение, чувство тревоги, оглушенность);
- генитальными.

Анафилаксия требует безотлагательного проведения неотложной терапии. Иногда больным, имеющим

Действенных методов профилактики нет, так как точные причины этого заболевания не установлены



Опасным, часто жизнеугрожающим осложнением мастоцитоза является анафилаксия

в анамнезе пищевые, инсектные (после укусов насекомых) аллергические реакции, можно рекомендовать в качестве неотложных мер прием «Цетиризина» перорально в виде капель. Еще более эффективным является использование активной формы «Цетиризина» («Левоецетиризина»). Препарат быстро всасывается, его эффект проявляется у большинства лиц уже через 12 минут после приема однократной дозы.

Федеральные центры, занимающиеся заболеванием



ФГБУ «Национальный медицинский исследовательский центр гематологии» Минздрава России

г. Москва
Новый Зыковский проезд, д. 4а
+7 (495) 612-45-51

Всероссийское общество редких (орфанных) заболеваний

+7 (800) 201-06-01 (звонок бесплатный)
E-mail: vooz@bk.ru

Авторы брошюры:

Меликян Анаит Леоновна, *заведующая отделением стандартизации методов лечения ФГБУ НМИЦ гематологии Минздрава России, д.м.н.*

Суборцева Ирина Николаевна, *ст. научный сотрудник отделения стандартизации методов лечения ФГБУ НМИЦ гематологии Минздрава России, к.м.н.*